

SÍNDROME HEMOLÍTICO URÉMICO ATÍPICO EN GESTANTE

Madrid Gómez de Mercado, MD; Manzano Roldán, A; Martínez –Espejo Cerezo, A; Martínez Gómez, A; Martínez Real, MC; Muelas Párraga, EM; Pastor Conesa, M; Pérez Sánchez-Bolea, T
Servicio de Ginecología y Obstetricia HULAMM. San Javier.

INTRODUCCIÓN

El síndrome hemolítico urémico (SHU) se define por la tríada **anemia hemolítica microangiopática no inmune, trombocitopenia e insuficiencia renal aguda**.

El SHU atípico (SHUa) ocurre cuando el SHU se produce como consecuencia de una desregulación de la vía alternativa del sistema del complemento determinada por alteraciones genéticas. Constituye una enfermedad grave, de mal pronóstico y elevada morbimortalidad.

El infarto de miocardio, la miocardiopatía, la insuficiencia cardíaca y la vasculopatía isquémica periférica son complicaciones descritas, así como la diarrea, los vómitos o el dolor abdominal.

Actualmente el tratamiento de elección es el Eculizumab, es un anticuerpo IgG2/4κ monoclonal humanizado que se une a la proteína del complemento C5 con gran afinidad.

Previamente, es necesario vacunar a todos los pacientes frente a Neisseria meningitidis.

CASO CLÍNICO

•Paciente de 29 años, gestante de 6 semanas. Intolerancia a Nolutil. Diagnosticada de **Síndrome hemolítico urémico atípico con persistencia de daño renal severo** tras plasmaféresis y hemodiálisis. Tratada con Eculizumab (Sorilis).

Estudio genético: variante potencialmente patogénica en el gen CFH que en contexto de una situación autoinmune (presencia de autoanticuerpos antiFH).

•Historia obstétrica: G2C1. **Cesárea en 2012 por DPPNI**. Cifras elevadas de TA, coincidieron con DPPNI.

•La paciente fue informada previamente al embarazo, del **elevado riesgo gestacional**: alto riesgo de pérdida fetal, de insuficiencia renal, desarrollo de preeclampsia, prematuridad; además de existir un riesgo elevado para la paciente con complicaciones que podrían acarrear su muerte. Continuará en tratamiento con Eculizumab bisemanal y Adiro 100 mg diario.

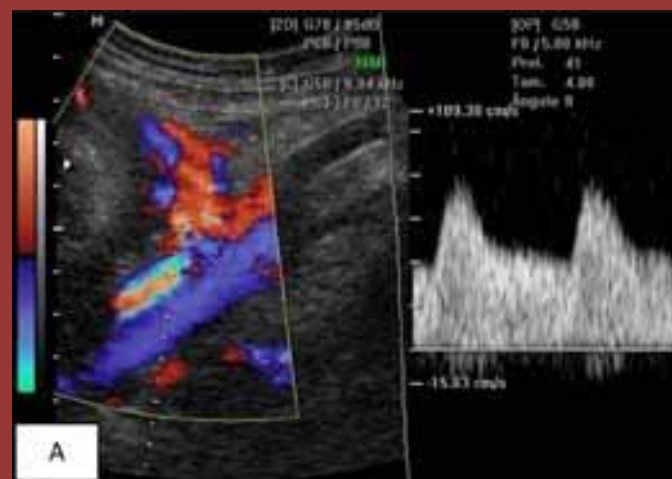
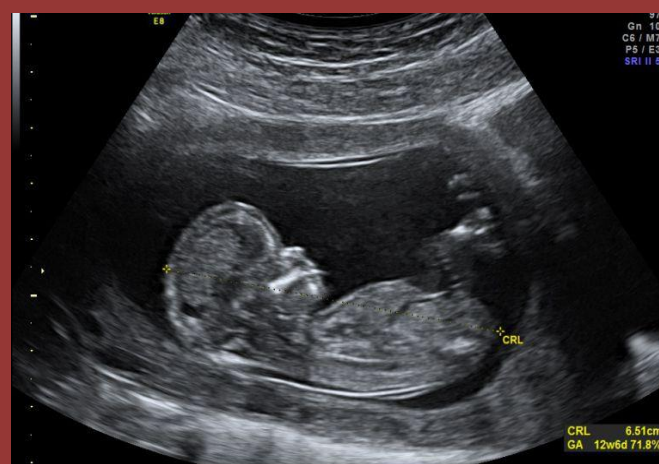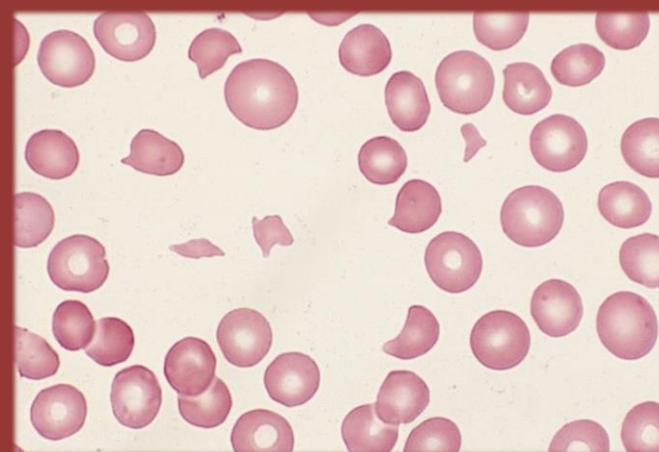
•**Seguimiento estrecho de la gestación.**

En la ecografía de 20 semanas de gestación, se observa, únicamente, aumento del IP de la arteria uterina derecha. IP: 2.06, y presencia de Notch, hasta la semana 31 de gestación. Estudio de doppler fetal y biometría, dentro de la normalidad.

Se decide finalizar el parto mediante cesárea en la semana 37 de gestación. Nace mujer de 2680 gramos, Apgar 9/10.

•Finalmente, el embarazo, la cesárea y el puerperio cursaron **sin incidencias**.

La evolución de la madre y del recién nacido resultó satisfactoria y sin complicaciones.



CONCLUSIÓN

•El **embarazo puede ser un disparador de esta enfermedad**, en especial durante el puerperio.

•El pronóstico varía en función de la mutación presente. Se suele asociar con evolución a IRCT.

•La terapia con plasmaféresis ha sido la piedra angular de la terapia del síndrome hemolítico urémico atípico y fue esencialmente, la única terapia disponible hasta hace poco.

La FDA, la EMA y la Agencia Española del Medicamento han aprobado **Eculizumab** para el tratamiento del SHUa, autorizándose su uso en primera línea.

•Si existe respuesta al tratamiento, el embarazo debe continuarse a término con monitorización obstétrica y **considerar la interrupción del embarazo en caso de**: Trombocitopenia o microangiopatía hemolítica que progresa a pesar del tratamiento; Estatus mental anormal (confusión, estupor, coma, desorientación); Anormalidades focales (afasia, disartria, déficits motores focales); Fallo renal agudo; Signos de distrés o sufrimiento fetal; Perfil biofísico alterado; Datos de restricción del crecimiento intrauterino.